شیلات، مجله منابع طبیعی ایران

دوره ۷۰، شماره ۱، بهار ۱۳۹۶

صفحات ۱۰۵-۹۵

مطالعه بافت‌شناسی دستگاه گوارش کپور معمولی واریته سازان (*Cyprinus carpio Var. Sazan*) در طی مراحل اولیه تکوین

فاطمه مشیدی[۱]، سهیل ایگدری[۲]، مسعود ایری[۳]*

۱. دانش‌آموخته کارشناسی ارشد، گروه شیلات، دانشکده منابع طبیعی، دانشگاه تهران، کرج، ایران.

۲. دانشیار گروه شیلات، دانشکده منابع طبیعی، دانشگاه تهران، کرج، ایران.

۳. گروه شیلات، دانشکده کشاورزی و منابع طبیعی، دانشگاه گنبد کاووس، گنبد کاووس، ایران.

تاریخ دریافت: ۱۳۹۵/۸/۱۴ تاریخ تصویب: ۱۳۹۶/۲/۱

چکیده

این تحقیق با هدف بررسی تکوین اولیه سیستم گوارش ماهی کپور معمولی (*Cyprinus carpio*) (واریته سازان) به‌عنوان یک گونه با ارزش اقتصادی دریای خزر از زمان تفریخ تا ۵۵ روز بعد از آن براساس روش بافت‌شناسی پارافینه و رنگ آمیزی هماتوکسیلین- ائوزین به اجرا درآمد. نتایج نشان داد که باز شدن حفره دهانی و ظهور پانکراس در روز دوم، لایه‌های اپیتلیومی دهانی و مری همراه با سلول‌های تولید کننده موکوس آنها در روز سوم، رکتوم در روز هشتم و حلقه روده‌ای در روزهای ۱۳-۱۲ پس از تفریخ وقوع می‌یابند. همچنین براساس خصوصیات ریختی و بافت‌شناسی، مراحل تکوین دستگاه گوارش این گونه به سه مرحله اصلی (۱) از زمان تفریخ تا روز ۳ بعد از آن که با باز شدن دهان و آمادگی گوارش برای پذیرش غذا همراه است، (۲) تا روز ۸ بعد از تفریخ که مرحله انتقالی از تغذیه داخلی به خارجی است که سیستم تغذیه‌ای لارو ماهی هم از نظر ساختاری و هم از لحاظ عملکردی برای دریافت، هضم و جذب غذای خارجی پیش از جذب کامل کیسه زرده توسعه می‌یابد و (۳) مرحله سوم از روز ۹ بعد از تفریخ که عملکردی شدن بخش درون‌ریز پانکراس ویژگی بارز این مرحله بوده و به‌عنوان یک تشخیص حیاتی برای تبدیل لارو به ماهی جوان لازم است، تقسیم می‌شوند. توسعه دستگاه گوارش این گونه طی مراحل اولیه تکوین مشابه سایر ماهیان استخوانی با تفاوت‌هایی در زمان توسعه و عملکرد بود.

واژگان کلیدی: آلومتری، فردزایی، دستگاه گوارش، رشد، کپور.

* نویسنده مسئول: تلفن: ۹۸۲۶۲۲۲۳۰۴۴+ ایمیل: soheil.eagderi@ut.ac

۱. مقدمه

فرآیند تکوین اولیه یا فردزایی (Ontogeny) مجموعه فرآیندهایی از رشد و نمو شامل ریخت‌زایی، تغییر شکل بدن، متابولیسم و قابلیت شنا و رفتار است که در مراحل اولیه تکوین به وقوع می‌پیوندد تا لاروها به کارائی مناسب برای بقاء برسند (Gisbert *et al.*, 2002; Barriga and Battini, 2009). از این‌رو در بین مراحل مختلف رشد ماهی، مرحله لاروی یا مراحل تکوین اولیه دوره حیاتی محسوب می‌گردد. در تکثیر و پرورش آبزیان، تغذیه لاروها بعد از جذب کیسه زرده اهمیت بالایی دارد، چون بیشترین تلفات در مرحله گذر از تغذیه داخلی به تغذیه خارجی به‌وقوع می‌پیوندد. بنابراین شناخت روند تکوین سیستم گوارشی برای درک فیزیولوژی گوارش و تعیین زمان مناسب برای تغذیه خارجی لارو ماهی ضروری می‌باشد (Watanabe and Kiron, 1994; Zambonino Infante and Cahu, 2001)، چراکه با شناخت بهتر روند تکوین اولیه یک گونه به‌ویژه سیستم گوارشی، امکان تهیه دستورالعمل‌های پرورش لارو در برنامه‌های مدیریت پرورشی آن فراهم می‌گردد.

یکی از گونه‌های بومی و با اهمیت از نظر اقتصادی دریای خزر ماهی کپور معمولی (*Cyprinus carpio*) از خانواده کپورماهیان (Cyprinidae) است که به‌عنوان واریته کپور سازان شناخته می‌شود. کپور بومی دریای خزر یا کپورسازان دارای بدنی کشیده و از طرفین فشرده می‌باشد. این گونه همه‌چیزخوار-کفزی-خوار بوده و به‌دلیل رشد سریع، امکان تکثیر مصنوعی، تغذیه و نگهداری به‌صورت متراکم و دارا بودن مقاومت بالا در مقابل عوامل فیزیکی و شیمیائی آب از جمله مهمترین ماهیان پرورشی جهان است (Kazancheev, 1981). با توجه به این‌که تکثیر و پرورش واریته کپور سازان به‌منظور بازسازی ذخایر دریای خزر و همچنین پرورش آن به‌عنوان یک گونه پرورشی در مزارع پرورشی کشور اجرایی شده است، از این‌رو این تحقیق به منظور فراهم آوردن اطلاعات پایه پیرامون روند تکوین دستگاه گوارش با هدف بررسی تکوین اولیه سیستم گوارش ماهی کپور واریته سازان در طی مراحل اولیه تکوین از زمان تفریخ تا ۵۵ روز بعد از آن براساس روش بافت‌شناسی به اجرا درآمد، چراکه بررسی تکوین دستگاه گوارش به منظور افزایش بازدهی تکثیر و موفقیت پرورش اهمیت به سزایی دارد.

۲. مواد و روش‌ها

۱.۲. شرایط و روش نمونه‌برداری

برای انجام این پژوهش، لاروهای واریته کپور سازان از مرکز بازسازی ذخایر سیجوال (بندر ترکمن، استان گلستان) تأمین شدند. مولدین کپور سازان مورد نیاز توسط تور پره و همچنین دام گوش‌گیر ثابت، از دهانه مصب رودخانه گرگان‌رود و دریا، از اواسط اسفند تا اواخر فروردین ماه صید شدند. سپس مولدین به کارگاه منتقل و به استخرهای خاکی دو هکتاری که قبلاً با کودهای حیوانی و شیمیایی غنی شده بودند، معرفی گردیدند. تکثیر کپور سازان به صورت نیمه طبیعی و بدون هرگونه القای هورمونی صورت پذیرفت. به منظور تکثیر مولدین در داخل استخر، کاکابان‌هایی از سرشاخه‌های کاج و سرو به عنوان محل‌های تخم‌ریزی، درنظر گرفته شد. به لحاظ این‌که بیش‌تر مولدین صید شده در مرحله پنجم رسیدگی جنسی (رسیدگی کامل) قرار داشتند، معمولاً پس از معرفی به استخر، بسته به درجه حرارت و میزان رسیدگی جنسی، بعد از ۴۸-۲۴ ساعت تخم‌ریزی صورت می‌پذیرفت. لاروهای حاصل به‌وسیله غذای زنده ناشی از کوددهی در استخر و براساس جیره و دستوالعمل غذایی مطرح شده توسط Fontagne و Silva (۲۰۰۹)، تغذیه شدند. دمای آب، اکسیژن محلول (DO) و پی‌اچ (pH) استخر در طول دوره پرورش به طور متوسط ۲۱°C-۲۴، ۶/۵-۸ ppm و ۸/۴- ۷/۶ بود. شرایط پرورشی نیمه گسترده به منظور شبیه‌سازی زیستگاه طبیعی ماهیان فراهم آورده شد، تا بدین طریق کیفیت لاروها مشابه لاروهای وحشی و با حداقل میزان بدشکلی‌های ریختی و اسکلتی باشد.

۲.۲. مطالعات بافت‌شناسی

از لاروها در روزهای اول تا ۹ بعد از تفریخ (DPH=Day Post Hatching) به‌صورت روزانه و سپس در روزهای ۱۲، ۱۳، ۱۵، ۱۶، ۲۰، ۲۲، ۲۴، ۲۶، ۲۸، ۳۰، ۳۵، ۴۵ و ۵۵ بعد از تفریخ به تعداد ۲۰ قطعه در هر بار و پیش از غذادهی صبحگاهی، نمونه‌برداری

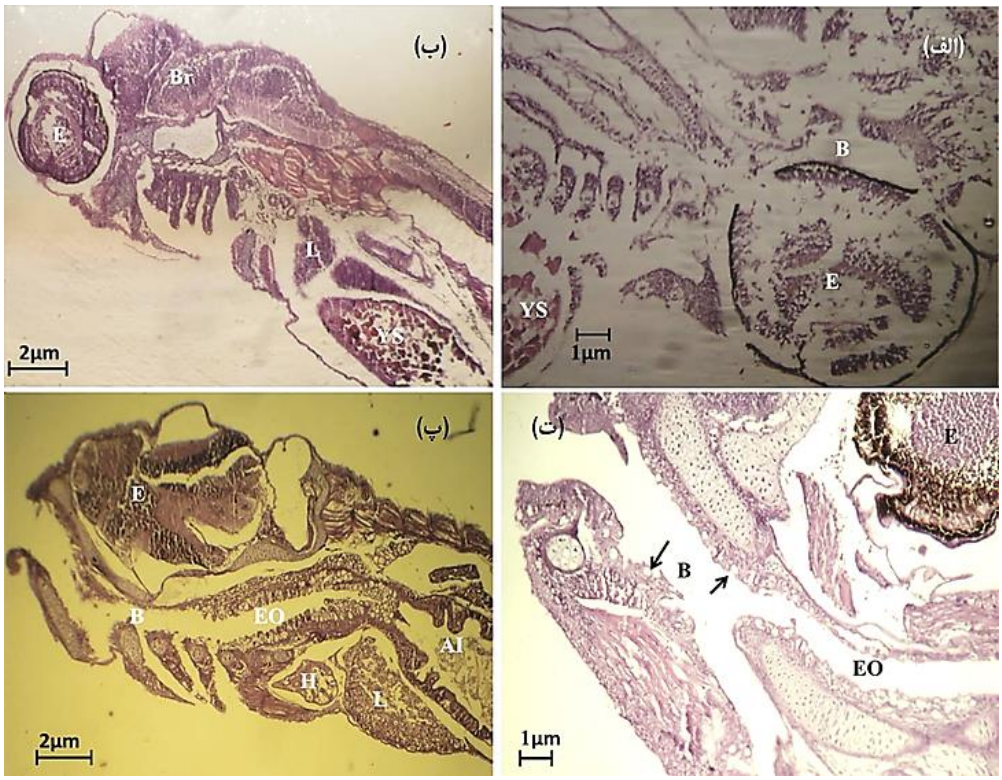

شکل ۱- محفظه دهانی لارو ماهی کپور سازان. (الف) 1DPH محفظه دهانی بسته (H&E, X100)، (ب) 4DPH (H&E, X400)، (پ) 8DPH (H&E, X100) و (ت) 20 DPH (H&E, X400) (فلش‌ها سلول‌های جامی شکل و B، محفظه دهانی؛ E، چ شم؛ YS، کیسه زرده؛ L، کبد؛ EO، مری؛ H، قلب؛ I، روده؛ AI، روده قدامی؛ PI، روده خلفی و Br، مغز).

شد. نمونه‌گیری‌ها به صورت کاملاً تصادفی بوده و نمونه‌ها بعد از برداشت در فرمالین بافری ۵٪ تثبیت شدند. تهیه مقاطع بافتی براساس روش Eagderi و همکاران (۲۰۱۳) انجام شد. در این روش نمونه‌های تثبیت شده در سری‌های مختلف در الکل آب‌زدایی و در بلوک‌های پارافینی قرار داده شدند و سپس برش‌های بافتی با ضخامت ۵ میکرومتر از آن‌ها تهیه و با روش هماتوکسیلین- ائوزین رنگ آمیزی شدند. در نهایت، به منظور بررسی بافت سیستم گوارش، از بافت‌های تهیه شده با استفاده از میکروسکوپ نوری مجهز به یک دوربین Nikon (13MP)، در سه بزرگنمایی‌های ۱۰، ۴۰ و ۱۰۰ عکس‌برداری صورت گرفت. بخش‌های مختلف بافتی در تصاویر با استفاده از نرم‌افزار فتوشاپ نام‌گذاری شدند.

۳. نتایج

۱.۳. حفره دهانی

محفظه دهانی در روز اول بعد از تفریخ شکل نگرفته بود (شکل ۱-الف)، اما در روز دوم بعد از تفریخ، دهان باز شده و غضروف مکل (Meckel cartilage) و دو دریچه دهانی قابل رویت بودند. در این روز، اپیتلیوم محفظه دهانی از یک لایه منفرد تشکیل شده بود. غضروف‌های کمان آبششی در زیر اپیتلیوم بخش خلفی محفظه دهانی دیده شدند. در روز ۳ بعد از تفریخ، لایه‌های اپیتلیوم بخش دهانی و تعدادی از جوانه‌های چشایی پراکنده در بخش خلفی محفظه دهانی رؤیت شد. اولین سلول‌های جامی شکل (Goblet cells) در بخش خلفی محفظه دهانی در روز ۳ بعد از تفریخ دیده شدند. بین روزهای ۶ و ۸ بعد از تفریخ، تعداد سلول‌های جامی شکل افزایش یافت (شکل ۱-پ و ت). در روز ۶ بعد از تفریخ شروع شکل‌گیری دندان‌های حلقی در دریچه دهانی و بخش خلفی محفظه دهانی مشاهده شد.

۲.۳. مری

در روز سوم بعد از تفریخ، مری به‌صورت یک لوله ساده و شبیه به روده ابتدایی ظهور پیدا کرد و به‌وسیله یک لایه منفرد از اپیتلیوم مکعبی ساده پوشیده شد و باعث برقراری ارتباط بین محفظه دهانی و روده شد (شکل ۲-ث). مری به‌وسیله لایه‌های

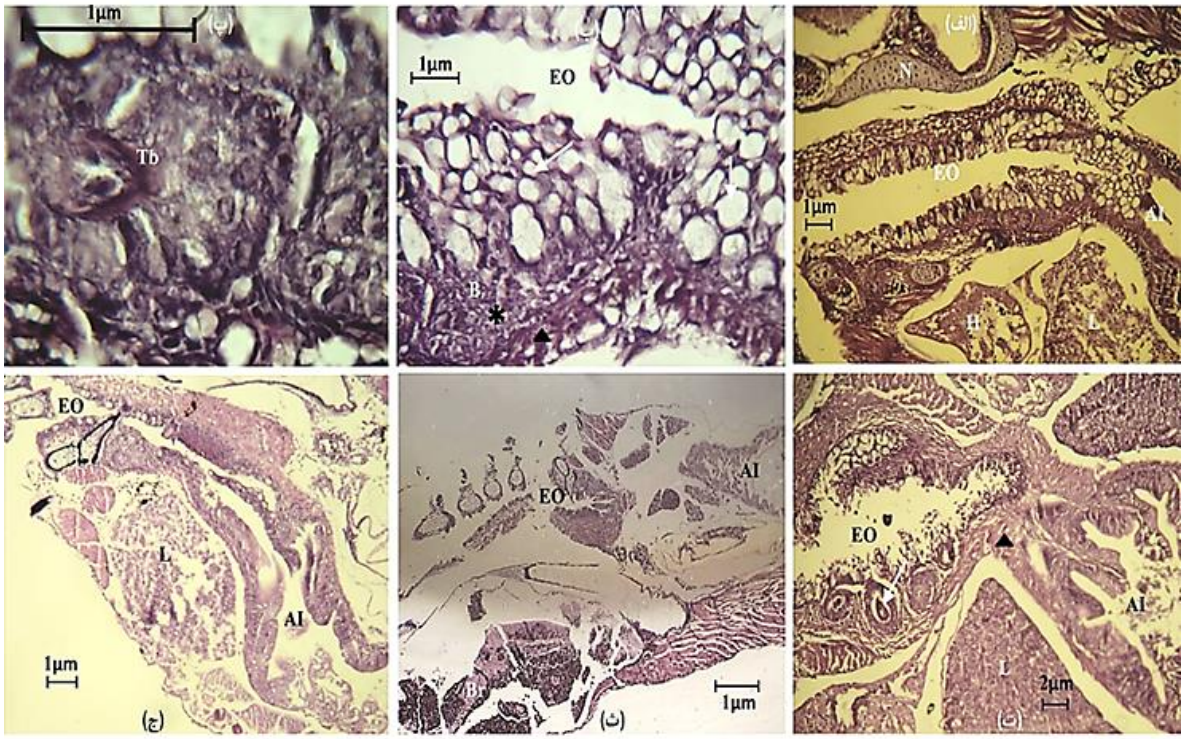

شکل ۲- مریِ لارو کپور سازان. (الف) 8DPH (H&E, X100)، (ب) 8DPH (H&E, X400) (سر فلش ماهیچه‌های اطراف مری و ستاره مخاط را نشان می‌دهند)، (پ) 8DPH (H&E, X1000)، (ت) 20DPH (فلش، سلول‌های جوانه چشایی را نشان می‌دهد، سر فلش ماهیچه‌های اطراف مری را نشان می‌دهد)، (ث) 3DPH (H&E, X100) و (ج) 6DPH (H&E, X100) (B، محفظه دهانی؛ E، چشم؛ L، کبد؛ EO، مری؛ H، قلب؛ I، روده؛ AI، روده قدامی؛ PI، روده خلفی؛ Br، مغز؛ Tb، جوانه چشایی؛ N، نوتوکورد؛ P، پانکراس و DL، لومن گوارشی).

مدوری از ماهیچه‌های صاف احاطه شده و ضخامت این ماهیچه ها همزمان با رشد لارو افزایش یافت (شکل ۲-ب و ت). در روز ۳ بعد از تفریخ و همزمان با اولین غذادهی، تعدادی از سلول‌های موکوسی در مخاط مری دیده شده و همزمان با اولین باری که لارو از روتیفر تغذیه کرد، یعنی در روز ۸ بعد از تفریخ، بر تعداد این سلول‌ها افزوده شد (شکل ۲-الف و ب و ت). اولین ظهور سلول‌های جامی شکل و جوانه‌های چشایی در مری در روز ۳ بعد از تفریخ بود. در روز ۸ بعد از تفریخ، بخش قدامی مری به‌وسیله یک مخاط موکوسی مرتب از فولدهای طولی (Longitudinal fold) و بخش خلفی بوسیله اپیتلیوم مکعبی ساده مژه‌دار به همراه یک زیرمخاط با بافت‌های شل همبند (Loose connective tissue)، یک بافت ماهیچه‌ای مدور گسترده و یک لایه نازک از سروز (Serous membrane) پوشیده شده بود. بین روزهای ۳ و ۸ بعد از تفریخ، تعداد سلول‌های جامی شکل افزایش یافت و بعد از آن، هیچ تغییرات بافتی خاصی تا زمان شروع دگردیسی در روزهای ۲۳-۲۰ بعد از تفریخ در مخاط مری دیده نشد.

۳.۳. روده

لاروهای تازه تفریخ شده دارای روده توسعه نیافته‌ای بودند و به‌وسیله اپیتلیوم ستونی با هسته‌های قاعده‌ای در یک خط ردیف بودند (شکل ۳-الف). در روز ۳ بعد از تفریخ، دریچه روده‌ای به‌صورت یک انقباض در مخاط روده دیده شده و روده را به دو بخش قدامی (پیش دریچه) و خلفی (پس دریچه) تقسیم می‌کرد؛ هیچ تفاوت بافتی خاصی بین این دو بخش روده وجود نداشت و هر دو بخش بوسیله اپیتلیوم ستونی ساده با هسته قاعده‌ای در یک خط دیده می‌شدند (شکل ۳- پ). اولین سلول‌های جامی شکل در روز ۳ بعد از تفریخ، در هر دو بخش روده دیده شد. تعداد سلول‌های جامی شکل، با تغییرات مخاط روده افزایش یافت (شکل ۳-پ). در روز ۳ بعد از تفریخ، لاروها شروع به تغذیه کرده و بخش قدامی روده متسع شده و فولدهای مخاط روده قابل تشخیص شدند (شکل ۳-پ). تعدادی از واکوئل‌های لیپیدی در

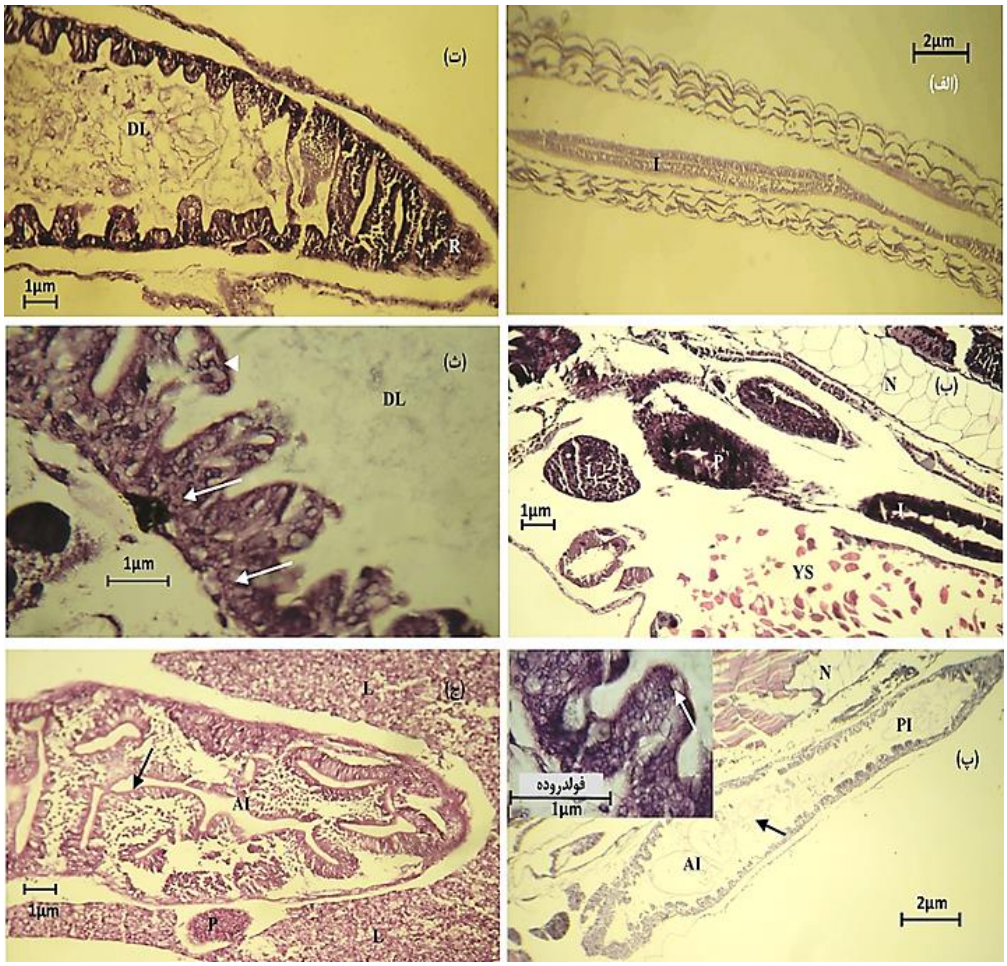

شکل ۳- روده لارو ماهی کپور سازان. (الف) 1DPH (H&E, X40) (ب) 2DPH (H&E, X100)، (پ) 3DPH (H&E, X40) (فلش سفید سلول گابلت و فلش سیاه مواد غذایی خورده شده توسط لارو را نشان می‌دهد (H&E, X 1000)، (ت) 8DPH (H&E,100 X)، (ث) 6DPH (H&E, X400) (فلش‌ها واکوئل‌ها و سرفلش ناحیه مسواکی را نشان می‌دهد)، (ج) 12DPH (H&E, X100) (فلش محل پیچش روده و B، محفظه دهانی؛ E، چشم؛ YS کیسه زرده؛ L، کبد؛ I، روده؛ AI، روده قدامی؛ PI، روده خلفی؛ R، رکتوم؛ P، پانکراس و DL، لومن گوارشی).

انتروسیت‌های (Enterocytes) روده دیده شدند. اولین ظهور ناحیه مسواکی (Brush border) در روز ۶ بعد از تفریخ، در فولدهای بخش‌های قدامی روده دیده شدند (شکل ۳-ث). در طول روزهای ۱۳-۱۲ بعد از تفریخ، یک حلقه روده‌ای برای جا دادن افزایش طول لوله گوارش در محفظه شکمی کوچکی ایجاد شد (شکل ۳-ج). در این زمان، مخاط روده‌ای اغلب به‌وسیله تعدادی از فولدهای کوتاه که در یک خط هستند پوشیده شده است. تقریباً در روز هشتم بعد از تفریخ، روده خلفی در یک بخش اولین نشانه از ظهور رکتوم (Rectum) دیده شده و سپس در روز ۱۲ بعد از تفریخ، رکتوم کوتاه به‌صورت خطی و عاری از فولد و سلول‌های جامی شکل مشاهده شد (شکل ۳-ت).

۴.۳. غدد ضمیمه (کبد و پانکراس):

یک روز بعد از تفریخ، سلول‌های کبد به‌صورت کره‌ای خوشه‌ای شکل در جلوی کیسه زرده دیده شدند، اما تعداد آن‌ها از روز ۳ بعد از تفریخ افزایش یافت (شکل ۴-ب). از روز دوم سینوس‌های کبدی (Liver sinusoid) دیده شدند (شکل ۴-الف). به لحاظ بافت‌شناسی، کبد به‌صورت یک بافت فشرده از هپاتوسیت‌های (Hepatocytes) بازوفیلی چندوجهی با هسته مرکزی و سیتوپلاسم کم دیده شدند. همزمان با رشد لاروها، کبد به تمایز خود ادامه داده و در روز ۸ بعد از تفریخ، هپاتوسیت‌ها در اطراف سینوس‌های کبدی به‌صورت مرتب دیده شد. در روز ۱۳ بعد از تفریخ، هپاتوسیت‌ها در مقایسه با مراحل اولیه به‌صورت پیوسته‌تری دیده شدند (شکل ۴-پ). همزمان با تغذیه خارجی ماهی در روز ۳ بعد از تفریخ واکوئل‌های بیشتری در کبد به منظور ذخیره‌سازی گلیکوژن و

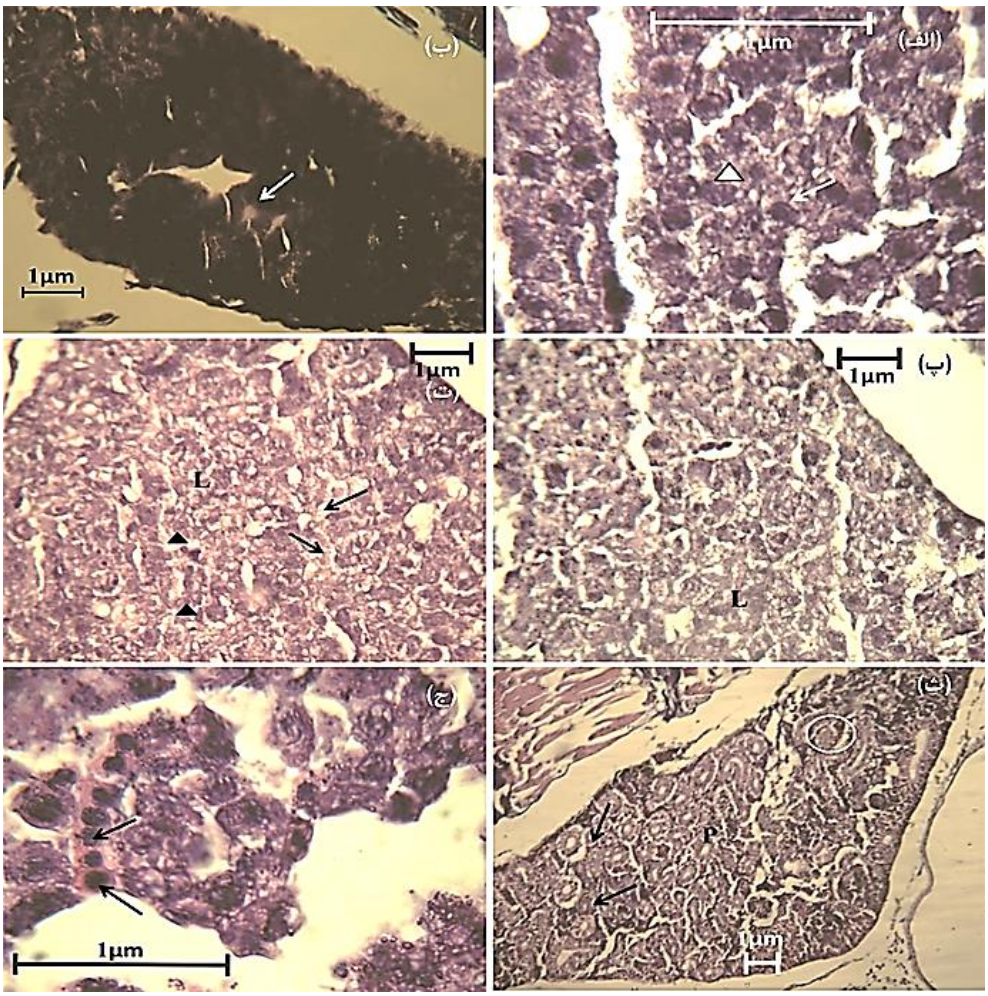

شکل ۴- غدد ضمیمه گوارشی (کبد و پانکراس) لارو کپور سازان. (الف) 2DPH (فلش هپاتوسیت و سرفلش واکوئل‌ها را نشان می‌دهد) (H&E, X1000)، (ب) 2DPH (فلش بخش درون‌ریز پانکراس را نشان می‌دهد) (H&E, X400)، (پ) 13DPH (H&E, X400) ، (ت) 20DPH (فلش واکوئل‌ها و سرفلش هپاتوسیت‌ها را نشان می‌دهند) (H&E, X400)، (ث) 24DPH (فلش گرانول‌های زیموژن و دایره بخش درون‌ریز پانکراس را نشان می‌دهد) (H&E, X100) و (ج) 28DPH (فلش سلول‌های خونی را نشان می‌دهد) (H&E, X1000). (L، کبد وP، پانکراس).

لیپید دیده شد و بر تعداد آن‌ها در روزهای بعد افزوده شد (شکل ۴-پ و ت).

پانکراس، در روز دوم بعد از تفریخ به‌عنوان مکان درون‌ریز و برون‌ریز قابل رؤیت بود (شکل ۴- ب). سلول‌های پانکراسی (لوزالمعدی) برون‌ریز، فراوان‌تر از سلول‌های درون‌ریز هستند و گرانول‌های اسید دوست زیموژن (نمایانگر آنزیم‌های گوارشی) قابل تشخیص بود. پس از روز دوم بعد از تفریخ، سلول‌های برون‌ریز پانکراس در آسینی (Acini) به‌عنوان لوله‌های پانکراسی ظاهر شدند و سپس گرانول‌های زیموژن اسید دوست در بخش مرکزی آسینی دیده شدند. اندازه توده پانکراس به‌صورت متمایز اما منتشر در بافت کبد بزرگ شده و به تدریج در بالای بخش پشتی روده گسترش یافت. تعدادی از خوشه‌های سلول‌های پانکراسی (بخش برون ریز پانکراس)، متشکل از گرانول‌های زیموژن اسیددوست بودند. در پانکراس تا روز ۲۴ بعد از تفریخ، آثاری از جزایر لانگرهانس مربوط به بخش درون‌ریز نیز مشاهده شد که همراه با توسعه عروق خونی در این غده بود (شکل ۴-ث).

۴. بحث و نتیجه‌گیری

مکانیسم اصلی توسعه دستگاه‌ها و سیستم‌های بدن در ماهیان استخوانی تقریباً مشابه هم هستند، هرچند تفاوت‌های بین گونه‌ای زیادی درباره زمان توسعه و عملکرد طی مراحل اولیه دیده می‌شود. همانند بسیاری از ماهیان استخوانی دیگر، توسعه سیستم گوارش در کپور سازان، براساس خصوصیات

ریختی و بافت‌شناسی به سه مرحله اصلی قابل تقسیم بود. (۱) مرحله اول از زمان تفریخ شروع شده و در روز ۳ بعد از تفریخ پایان می‌یابد. در انتهای این مرحله، دهان باز شده و لوله گوارش آماده پذیرش غذا می‌باشد. (۲) مرحله دوم زمان بسیار مهم و حیاتی برای لارو ماهی به حساب می‌آید چراکه ماهی در این مرحله نیازمند توسعه مکانیسم‌هایی برای سازش با تغذیه خارجی است (May, 1974; Segner *et al*., 1993). در واقع این مرحله یک مرحله انتقالی از تغذیه داخلی به خارجی است که سیستم تغذیه‌ای لارو ماهی هم از نظر ساختاری و هم از لحاظ عملکردی برای دریافت، هضم و جذب موفقیت‌آمیز تغذیه خارجی پیش از جذب کامل کیسه زرده به‌عنوان اندوخته غذایی داخلی بدن توسعه می‌یابد. به همین دلیل، در لوله گوارش لاروی تعداد زیادی از واکوئل‌های لیپیدی در بخش‌های مختلف روده از روز ۳ بعد از تفریخ و با تخلیه نسبی کیسه زرده دیده شدند. اگرچه وقایع توسعه‌ای مهمی در این مرحله رخ می‌دهد، اما لارو همچنان برای تغذیه به ناپلی آرتمیا و روتیفر (تغذیه خارجی) وابسته است. تغییرات مهمی که در سیستم گوارش و تخلیه سریع کیسه زرده رخ می‌دهد، ممکن است لارو را با خطر گرسنگی و تغذیه نامناسب مواجه کند و این خطر به‌ویژه در زمانی‌که تغذیه مناسب برای لارو در دسترس نباشد بیشتر خواهد بود. (۳) عملکردی شدن بخش درون‌ریز پانکراس ویژگی بارز مرحله سوم بوده که به‌عنوان یک تشخیص حیاتی برای تبدیل لارو به ماهی جوان لازم است (Baglole *et al*., 1997) و توسعه از زمان تفریخ تا این مرحله ۲۳ روز به طول می‌انجامد.

مشابه بسیاری از ماهیان دیگر، پیش از شروع تغذیه خارجی، لوله گوارش لارو کپور سازان به‌صورت لوله تمایز نیافته‌ای بود و در روز ۳ بعد از شکل‌گیری دریچه روده این بخش متمایز شد. کیسه زرده در خانواده کپورماهیان نسبت به آزادماهیان در تناسب با بدن لارو تازه تفریخ‌شده کوچک‌تر است و دوره کمتری برای جذب کامل آن نیاز است (Trevino *et al*., 2011). در مطالعه حاضر، ذخیره زرده در روز ششم بعد از تفریخ به میزان زیادی کاهش می‌یابد که به منزله انتقال از مرحله تغذیه تؤام داخلی و خارجی به مرحله تغذیه خارجی است. جذب کامل کیسه زرده در ماهی کلمه خزری (*Rutilus caspicus*) در روز ۱۸ بعد از تفریخ رخ می‌دهد که دمای پایین محیط در شروع مراحل اولیه رشدی بر طولانی شدن جذب کیسه زرده بی‌تأثیر نیست (Yaghoubi *et al*., 2014).

تفکیک روده، محفظه دهانی، مری، روده انتهایی و ابتدایی در روز ۳ بعد از تفریخ روی می‌دهد. ظهور جوانه‌های چشایی در دهان همزمان با شروع تغذیه فعال در روز ۳ بعد از تفریخ، بیانگر وابستگی لارو کپور سازان به حس چشایی خود در به‌دست آوردن غذا در مراحل اولیه توسعه لاروی است. تکوین دستگاه گوارش در این ناحیه در اکثر مطالعات، قبل از شروع تغذیه فعال بیان شده و امکان استفاده حداکثری از آن در کسب انرژی و افزایش بقا حاصل می‌شود (Yaghoubi *et al*., 2014).

در روز سوم بعد از تفریخ و همزمان با اولین غذادهی، تعدادی از سلول های موکوسی در مخاط مری دیده شده و تا روز ۸ بعد از تفریخ بر تعداد این سلول‌ها اضافه شد و همچنین در روز ۸ بعد از تفریخ، بخش قدامی مری بوسیله یک مخاط موکوسی مرتب از فولدهای طولی (حاوی سلول‌های جامی شکل) و بخش خلفی بوسیله اپیتلیوم مکعبی ساده پوشیده شده بود. در واقع این تفاوت‌های ساختاری را می‌توان به ویژگی‌های تغذیه‌ای نسبت داد. تعداد زیاد سلول‌های جامی شکل و ترشح زیاد موکوس در مری قدامی نه تنها به منزله تسهیل‌کننده در انتقال ذرات غذایی به دلیل ایجاد لغزندگی است، بلکه به علت این‌که ماهیان غدد بزاقی ندارند، عوامل مزبور نقش بزاق پستانداران را در حفاظت از مخاط گوارشی ماهیان در برابر صدمات فیزیکی ناشی از مصرف ذرات غذایی درشت و سفت بر عهده دارند (Gisbert *et al*., 1999). مشخص‌ترین ویژگی بافت‌شناسی مری به عنوان بیان‌کننده تکوین آن شامل حضور موکوس در مری، شکل‌گیری چین‌های بلند و حضور سلول‌های ترشحی است.

نسبت افزایش طول روده به افزایش ارتفاع چین‌های روده‌ای در ماهیان خانواده کپورماهیان که فاقد معده هستند دارای طول روده بزرگ‌تر و چین‌های روده‌ای کوتاه‌تر هستند. این نسبت در ماهی کلمه خزری که گونه‌ای بنتوزخوار است دیده شد (Yaghoubi *et al*., 2014) و نتایج به‌دست آمده در این مطالعه نیز نشان داد که در کپور سازان با رژیم غذایی همه‌چیز خواری نیز تا حدودی صادق است.

سلول‌های ترشحی فراوان در روده نشان‌دهنده هضم و جذب نهایی و کامل‌تر در روده است. ارتفاع چین‌های مخاطی در بخش‌های مختلف روده در ماهی کلمه خزری متفاوت بود و در ناحیه قدامی یا پیاز روده، ارتفاع این چین‌ها از سایر قسمت‌ها بلندتر و در ناحیه میانی کمتر و در بخش خلفی به کوتاه‌ترین حد می‌رسد (Yaghoubi *et al*., 2014). در حالی‌که در روده کپور سازان، در روز ۳ بعد از تفریخ، دریچه روده‌ای به صورت یک انقباض در مخاط روده دیده شده و روده را به دو بخش تقسیم می‌کند، بخش قدامی (پیش دریچه) و بخش خلفی (پس دریچه) اما هیچ تغییر بافتی خاصی بین این دو بخش روده وجود نداشت و هر دو بخش بوسیله اپیتلیوم ستونی ساده با هسته قاعده‌ای در یک خط دیده شد اما همزمان با افزایش سن لاروها، ارتفاع چین‌های مخاطی همانند آن‌چه در ماهی کلمه خزری دیده شد (Yaghoubi *et al*., 2014)، تغییر پیدا کرد و در بخش خلفی نسبت به بخش میانی و قدامی به کوتاه‌ترین حد خود رسید. در واقع علت این تفاوت‌ها را می‌توان به نبود معده در دو ماهی کلمه خزری و کپور سازان مرتبط دانست. علاوه براین، همزمان با عملکردی شدن بیشتر روده تعدادی واکوئل (لیپیدی و خنثی) در انتروسیت روده دیده شدند. براساس Watanabe و Sawasa (۱۹۸۵)، ظهور واکوئل‌های خنثی معرف هضم داخل سلولی از طریق فرآیند پینوسیتوز است و در این مطالعه احتمالاً در روز ۴ بعد از تفریخ به دلیل وجود تعدادی از این واکوئل‌ها رخ می‌دهد اما تعداد آن‌ها در روز ۱۵ بعد از تفریخ کاهش یافت. علاوه براین، بعد از روز ۱۸ هیچ گونه واکوئل خنثی در بخش انتهایی روده دیده نشد. این پدیده نشان می‌دهد که مکان مکانیسم جذب از حالت پینوسیتوز و هضم داخل سلولی به هضم خارج سلولی تغییر یافته است.

به لحاظ آناتومیکی، رکتوم در روز ۱۲ بعد از تفریخ از بخش انتهایی روده در انتهای لوله گوارش متمایز می‌شود. این بخش عملکرد محدودی در جذب مواد غذایی دارد. همزمان با طویل شدن لوله گوارش و پیچش روده در محفظه شکمی، مقدار واکوئل‌های لیپیدی در انتروسیت‌های بخش قدامی روده میانی کاهش یافته ولی در بخش خلفی افزایش می یابد که مکان اصلی جذب لیپید است (Watanabe and Sawasa, 1985).

مهم‌ترین عملکرد کبد در ارتباط با گوارش، تولید صفرا است که برای گوارش و جذب لیپیدها ضروری است (Pousti and Sadiq Marvasti, 1999). توسعه اولیه کبد در لارو ماهی کلمه خزری با تمایز روده همراه بود که نشان‌دهنده حضور آنزیم‌های صفراوی در ابتدای تغذیه فعال و شرکت در گوارش مواد غذایی خورده شده است (Yaghoubi *et al*., 2014) و در ماهی کپور سازان نیز این موضوع در روز سوم بعد از تفریخ، همزمان با تمایز روده و بروز سینوس‌های کبدی مطابقت داشت. همزمان با رشد لارو کپور سازان، کبد به تمایز خود ادامه داده و در روز ۸ بعد از تفریخ، هپاتوسیت‌ها در اطراف سینوس‌های کبدی به‌صورت مرتب دیده شد. در روز ۱۳ بعد از تفریخ، هپاتوسیت‌ها در مقایسه با مراحل اولیه به‌صورت پیوسته‌تری دیده شدند.

یکی دیگر از عملکردهای کبد، توانایی سنتز، ذخیره و متابولیسم کربوهیدرات‌ها و چربی‌هاست (Hoehne-Reitan and Kjørsvik, 2004). همزمان با تغذیه خارجی ماهی کپور سازان در روز سوم بعد از تفریخ، واکوئل‌های بیشتری در کبد به منظور ذخیره‌سازی گلیکوژن و لیپید دیده شد و بر تعداد آن‌ها در روزهای بعد افزوده شد. ذخیره سازی ذخایر در سلول‌های کبدی به تدریج باعث افزایش تعداد واکوئل-ها پس از شروع تغذیه خارجی می‌شود.

پانکراس با غدد درون‌ریز و برون‌ریز خود دارای دو عملکرد است. غدد درون‌ریز پانکراس برای تنظیم سوخت و ساز بدن و کربوهیدرات‌ها، هورمون‌هایی مانند انسولین و گلوکاگون را به جریان خون اضافه می‌کنند. درحالی‌که، بخش برون‌ریزِ پانکراس منبع اصلی آنزیم‌های گوارشی برای هضم روده‌ایِ ماکرومولکول‌های مغذی است (Hamlin *et al*., 2000; Hoehne-Reitan *et al*., 2003). در کپورسازان، پانکراس، در روز دوم بعد از قابل رؤیت بود. گرانول‌های زیموژن اسیددوست (پیش‌سازهای آنزیم-های پانکراسی) در بخش برون‌ریز پانکراس، یک روز بعد از شروع اولین تغذیه خارجی قابل تشخیص بود و تعداد آن‌ها در اولین غذادهی لاروها افزایش می‌یابد. این نتایج اهمیت ترشحات پانکراس را در طول توسعه لوله گوارش لاروی نشان می‌دهد (Zambonino

Infante and Cahu, 2001). در حالی‌که پانکراس در ماهی *Labeo rohita* (کپور روهیتا) در داخل پارانشیم کبد پراکنده است و بافت هپاتوپانکراس را تشکیل می‌دهد (Chakrabarti and Kumar, 2015)، پانکراس در کپور سازان به‌صورت منتشر اما متمایز در بافت کبد قابل رؤیت بود. بنابراین، رشد و تکوین تدریجی غدد ضمیمه (کبد و پانکراس) متناسب با نیازهای تغذیه‌ای گونه‌ها می‌باشد.

به عنوان نتیجه‌گیری نهایی می‌توان بیان داشت که تکوین سیستم گوارشی در لارو ماهی کپور سازان از الگوی مشابهی همانند سایر گونه‌های استخوانی پیروی می‌کند. با این‌حال، تفاوت خاص گونه‌ای مختلف در عملکردی شدن سلول‌های جامی شکل و سایر بخش‌های گوارشی نشان می‌دهد. این تفاوت‌ها در زمان متمایز شدن و عملکردی شدن تعدادی از بخش-های ناقص بدن ممکن است به تفاوت‌های آرایه شناسی ماهی، اندازه تخم، دمای پرورش و ذرات غذایی وابسته باشد (Kuzmina and Gelman, 1998). علاوه براین، یافته‌های این تحقیق ما را در درک بهتر تکوین لارو کپور سازان کمک نموده و برای بهبود تکنیک‌های پرورش آن در تفریخگاه‌ها مفید باشد.

References

Barriga, J.P., Battini, M.A., 2009. Ecological significances of ontogenetic shifts in the stream-dwelling catfish, *hatcheria macraei* (*siluriformes, trichomycteridae*), in a patagonian rive. *Ecology of Freshwater Fish* 18, 395-405.

Baglole, C.J., Murray, H.M., Goff, G.P., Wright, G.M., 1997 .Ontogeny of the digestive tract during larval development of yellowtail flounder: a light microscopic and mucous histochemical study. *Journal of Fish Biology* 51, 120-134.

Chakrabarti, P., Kumar Ghosh, S., 2015. Comparative histological and histochemical studies on the pancreas of *Labeo rohita* (Hamilton, 1822), *Mystus vittatus* (Bloch, 1790) and *Notopterus notopterus* (Pallas, 1769). *International Journal of Aquatic Biology* 3(1), 28-34.

Eagderi, S., Mojazi Amiri, B., Adriaens, D., 2013. Description of the ovarian follicle maturation of the migratory adult female bulatmai barbel (*Luciobarbus capito*, Güldenstädt 1772) in captivity. *Iranian Journal of Fisheries Sciences* 12(3), 550-560

Silva, N., Fontagne, S., 2009. Effects of dietary phosphorus and calcium level on growth and skeletal development in rainbow trout (*Oncorhynchus mykiss*) fry. *Aquaculture* 297, 141-150.

Gisbert, E., Williot, P., Castello-Orvay, F., 1999. Behavioural modifications in the early life stages of siberian sturgeon (*Acipenser baerii*, Brandt). *Journal of Applied Ichthyology* 15, 237-242.

Gisbert, E., Merino, G., Muguet, J.B., Bush, D., Piedrahita, R.H., Conklin, D.E., 2002. Morphological development and allometric growth patterns in hatchery-reared California halibut larvae. *Journal of Fish Biology* 61, 1217-1229.

Hamlin, H.J., Herbing, I.H.V., Kling L.J., 2000. Histological and morphological evaluations of the digestive tract and associated organs of haddock through post-hatching ontogeny. *Journal of Fish Biology* 5, 716-732.

Hoehne-Reitan, K., Kjorsvik, E., Reitan, K.I., 2003. Lipolytic activities in developing turbot larvae as influenced by diet. *Aquaculture International* 11, 477-489.

Kazancheev, E. N., 1981. Fish of the Caspian Sea. Moscow, 166 p.

Kuzmina, V.V., Gelman, A.G., 1998. Traits in the development of the digestive function in fishes. Journal of Ichthyology 38, 106–115.

May, R.C., 1974. Larval mortality in marine fishes and the critical period concept. In: Blaxter, J.H.S. (Ed.), The Early Life History of Fish. Conference: International Symposium on the Early Life History of Fish. Springer, Berlin, pp. 3-19.

Pousti, I., Sadiq Marvasti, A. 1999. Atlas of Fish Histology. University of Tehran Press, Tehran. 328 p.

Segner, H., Storch, V., Reinecke, M., Kloas, W., Hanke, W., 1994. The development of functional digestive and metabolic organs in turbot, *Scophthalmus maximus*. *Marine Biology* 119, 471-486.

Treviño, L., Alvarez-González, C.A., Perales-García, N., Arévalo-Galán, L., Uscanga-Martínez, A., Márquez-Couturier, G., Fernández, I., Gisbert, E. 2011. A histological study of the organogenesis of the digestive system in bay snook *Petenia splendida* Günther (1862), from hatching to the juvenile stage. *Journal of Applied Ichthyology* 27, 73-82.

Watanabe, Y., Sawasa, N., 1985. Larval development of digestive organs and intestinal absorptive functions in the freshwater goby *Chaenogobius annularis*. Bulletin of Tohoku Reg. *Fish Research Lab (Japan)* 47, 1-10.

Watanabe, T., Kiron, V., 1994. Prospects in larval fish dietetics. *Aquaculture* 124, 223-251.

Yaghoubi, M., Mojazi Amiri, B., Ali Nematollahi, M.A., Yelghi, S., 2014. Histological development of the alimentary channel of Caspian Roach (*Rutilus rutilus caspicus*). *Journal of Fisheries* 67(4), 625-639.

Zambonino Infante, J.L., Cahu, C.L., 2001. Ontogeny of the gastrointestinal tract of marine fish larvae. *Comparative Biochemistry and Physiology* 130C, 477-487.