

## تاثیر زمان و غلظت نانو ذره اکسید روی (ZnO) بر آسیب‌شناسی بافتی آبشش ماهی قزل‌آلای رنگین‌کمان (*Oncorhynchus mykiss*)

لاله خدابخشی<sup>۱</sup>، هادی پورباقر<sup>۲\*</sup>، سید ولی حسینی<sup>۲</sup>

۱. دانش‌آموخته کارشناسی ارشد، گروه شیلات، دانشکده منابع طبیعی، دانشگاه تهران، کرج، ایران.

۲. دانشیار گروه شیلات، دانشکده منابع طبیعی، دانشگاه تهران، کرج، ایران.

تاریخ دریافت: ۱۳۹۴/۹/۱۴ تاریخ تصویب: ۱۳۹۵/۱۱/۱۳

### چکیده

تولید گسترده نانو ذره اکسید روی در علوم و صنایع مختلف، در آینده نه چندان دور انتشار آن‌ها را به محیط زیست افزایش می‌دهد. ورود این نانو ذرات به اکوسیستم آبی به دلیل تجمع در بدن موجودات و سپس انتقال آن به زنجیره غذایی بالاتر می‌تواند آسیب‌های فراوانی را در سطوح مختلف ایجاد کند. جهت تعیین میزان تاثیر این نانو ذره اکسید روی بر بافت آبشش ماهی قزل‌آلای رنگین‌کمان، ۸۰ قطعه ماهی با میانگین وزنی ۴۲/۸۸ گرم به صورت تصادفی در ۴ تانک پلاستیکی (حجم ۹۰ لیتر) در ۴ تیمار مختلف با ۳ تکرار که تیمارها شامل شاهد (بدون اضافه کردن نانو ذره اکسید روی) و ۳ تیمار با غلظت‌های ۰/۰۲۵، ۰/۰۵ و ۰/۰۷۵ میلی‌گرم در لیتر نانو ذره اکسید روی (با میانگین اندازه ۳۰-۴۰ نانومتر) بودند، توزیع شدند. برای بررسی تغییرات آسیب‌شناسی بافت، نمونه برداری در ۴ مرحله انجام شد. نمونه بافت‌ها ابتدا آگیری شده و در قالب پارافین قرار گرفته، سپس با دستگاه میکروتوم برش داده شده و با روش هماتوکسلین-ئوزین رنگ‌آمیزی و پس از رتبه بندی عارضه مشاهده شده بر اساس شدت تاثیرپذیری، جهت نشان دادن اختلاف معنی‌دار از مدل خطی مبتنی بر رتبه‌دهی با استفاده از پکیج Rfit انجام شد. تغییرات مشاهده شده بیانگر این است که نانو ذرات اکسید روی می‌تواند اثرات قابل توجهی بر بافت آبشش گذاشته، بنابراین می‌توان بعنوان یکی از نشانگرهای زیستی و قابل اعتماد جهت ارزیابی تاثیر آلاینده‌های محیطی استفاده گردد.

**واژگان کلیدی:** نانو ذره اکسید روی، قزل‌آلای رنگین‌کمان، آسیب‌شناسی، بافت آبشش، رتبه بندی.

## ۱. مقدمه

فیزیولوژیکی، هیستوپاتولوژیکی و بیوشیمیایی با افزایش غلظت در معرض در مطالعه سایر پژوهشگران بر روی گونه‌های دیگر ماهی نشان داد (Hao and Chen, 2012; Lee *et al.*, 2007; Subashkumar and Selvanayagam, 2014)

هنگام بررسی تاثیر آلودگی بر موجودات زنده باید به این نکته توجه داشت که هر واکنش بیوشیمیایی که در نتیجه ورود آلاینده به بدن ممکن است بوجود آید باید تغییرات مورفولوژی در سطح سلولی ایجاد نماید تا قابل استناد گردد. تغییرات بافت‌شناسی در اثر انواع محرک‌ها و عوامل استرس‌زا ایجاد می‌شوند که در اثر آشفتگی در سطح مولکولی سازماندهی شده و در سطح سلولی اثرات آن قابل مشاهده است. بنابراین بررسی اثرات بافت‌شناسی می‌تواند یک نشانگر زیستی جامع در مقابل انواع عوامل استرس‌زا باشد که به صورت عمومی می‌تواند وضعیت سلامت ماهی و تجمع ماده آلاینده را بیش از حد نرمال در محیط زیست دریایی مشخص کند (Van der Oost *et al.*, 2003).

بنابراین نشانگرهای زیستی متعددی وجود دارد که از مرسوم‌ترین و قابل اعتمادترین آن‌ها می‌توان به بافت‌شناسی اشاره کرد. در این روش با استفاده از عارضه‌های مهمی که در بافت‌های درگیر در متابولیسم ایجاد می‌گردد، اقدام به بررسی اثرات آلاینده‌ها می‌پردازند. بنابر این در این تحقیق سعی شد تا با استفاده از روش بافت‌شناسی کلاسیک اثرات آسیب‌شناسی نانو ذرات اکسید روی در بافت آبشش ماهی قزل آلی رنگین کمان به‌عنوان اولین اندام هدف که در معرض مداوم با محیط خارجی هستند مورد بررسی قرار گیرد (Pandey *et al.*, 2008).

## ۲. مواد و روش‌ها

در مرحله اول غلظت کشنده (LC<sub>50</sub>) نانو ذره اکسید روی خریداری شده از شرکت وارد کننده نانوپیشگامان انجام شد. با توجه به LC<sub>50</sub> طول دوره آزمایش و به‌منظور زنده ماندن ماهی‌ها سه دوز که به ترتیب شامل (۰/۰۲۵، ۰/۰۵۰، و ۰/۰۷۵ میلی‌گرم در لیتر) بودند، انتخاب گردید. جهت بررسی اثرات این ذرات انتخاب شدند. در این مطالعه ۸۰ قطعه ماهی قزل آلی رنگین کمان (با میانگین وزنی ۴۲/۸۸±۶/۱۱

استفاده از تکنولوژی‌های مدرن مانند تکنولوژی نانو که ابعادی معادل ۱ تا ۱۰۰ نانو متر را در بر گرفته و دارا بودن سطح و اندازه مناسب، سبب شده در علوم و صنایع مختلف استفاده گردد. نانو تکنولوژی به دلیل خصوصیات منحصر به فرد مانند سایز خیلی کوچک آن و نسبت سطح به حجم بالا به‌طور بالقوه‌ای می‌تواند محیط زیست و در نهایت انسان‌ها را در معرض خطرات جدید و رو به رشد قرار دهد (Shaw and Handy, 2011). با توسعه روز افزون این فن‌آوری نگرانی‌ها در رابطه با خطرات احتمالی رهائش مواد محتوی ذرات نانو به محیط زیست، سلامت انسان و ایمنی رو به افزایش است. رهائش این مواد به اکوسیستم‌های آبی ممکن است روی زیست‌مندان آن‌ها تاثیرات نامطلوبی به همراه داشته باشد. اطلاعات کمی در مورد اثرات سم‌شناسی و بیولوژیکی نانو تکنولوژی مخصوصاً شک و شبهاتی در رابطه با راه‌های بالقوه‌ی تماس و جابجایی مواد نانو در دفعه‌ی اول ورود آنها به بدن و پاسخ بدن به مواد نانو وجود دارد (Dowling, 2004). به همین دلیل باتوجه به عملکرد بالا و چند منظوره نانو ذرات که خواص و کاربردهای گوناگونی از آن‌ها رایج شده و در حال حاضر نیز این نانو مواد کاربردهای فراوانی در صنایع شیلاتی و دریایی دارند بنابراین توجه به این مسئله بسیار حائز اهمیت بوده چرا که با به خطر افتادن ایمنی و سلامت زیست‌مندان دریایی، سلامت انسان‌ها نیز به خطر می‌افتد و بی‌توجهی به این مسئله خطرات جبران‌ناپذیری برای اکوسیستم خواهد داشت. در این راستا مطالعات بسیاری در زمینه اثرات مثبت و منفی این نانو ذرات بر روی مهره داران، بی مهرگان، گیاهان انجام شده است اما دایره اطلاعاتی آن در زمینه اثر و میزان سمیت بر روی ماهیان بالاخص بر روی ماهی قزل‌آلای رنگین کمان اندک بوده است. مطالعات سمیت نانو ذره اکسید روی برای مهره‌داران آبی به‌طور عمده بر روی ماهی نشان از سمیت این ذرات تحت تاثیر غلظت و زمان در معرض با آن بود. اثر نانو ذرات اکسید روی به‌صورت کاهش تفریح تخم‌ها، طول لاروها و مواجهه ناهنجاری‌های زیادی را در دم در غلظت ۱ تا ۲۵ میلی‌گرم در جنین Zebrafish (Bai *et al.*, 2010)، تغییرات

جدول ۱- رتبه بندی تغییرات هیستوپاتولوژیکی مشاهده شده در آبشش تیمارهای در معرض با نانو ذرات اکسید روی

رتبه تخریب بافت	تغییرات هیستوپاتولوژیکی در بافت آبشش
۱	حالت طبیعی بافت آبشش
۲	هایپرپلازی و هایپرتروفی نسبتاً خفیف سلول‌های راسی لاملائی ثانویه، هایپرتروفی و هایپرپلازی نسبتاً خفیف سلول‌های موکوسی در لاملا اولیه
۳	هایپرپلازی و هایپرتروفی خفیف سلول‌های راسی لاملائی ثانویه، هایپرتروفی خفیف سلول‌های غضروفی، شروع چماقی شدن لاملائی ثانویه، شروع اپیتلیال لیفتینگ (جداشدگی مقدماتی لایه اپیتلیال لاملا ثانویه).
۴	چماقی شدن متوسط لاملائی ثانویه، شروع کوتاه شدگی لاملائی ثانویه، آنوریسم ضعیف، فیوزن خفیف (همجوشی لاملا ثانویه)،
۵	کوتاه شدگی لاملا ثانویه، همجوشی لاملا ثانویه، جداشدگی شدید اپیتلیال لاملائی ثانویه، تخریب بافت آبششی

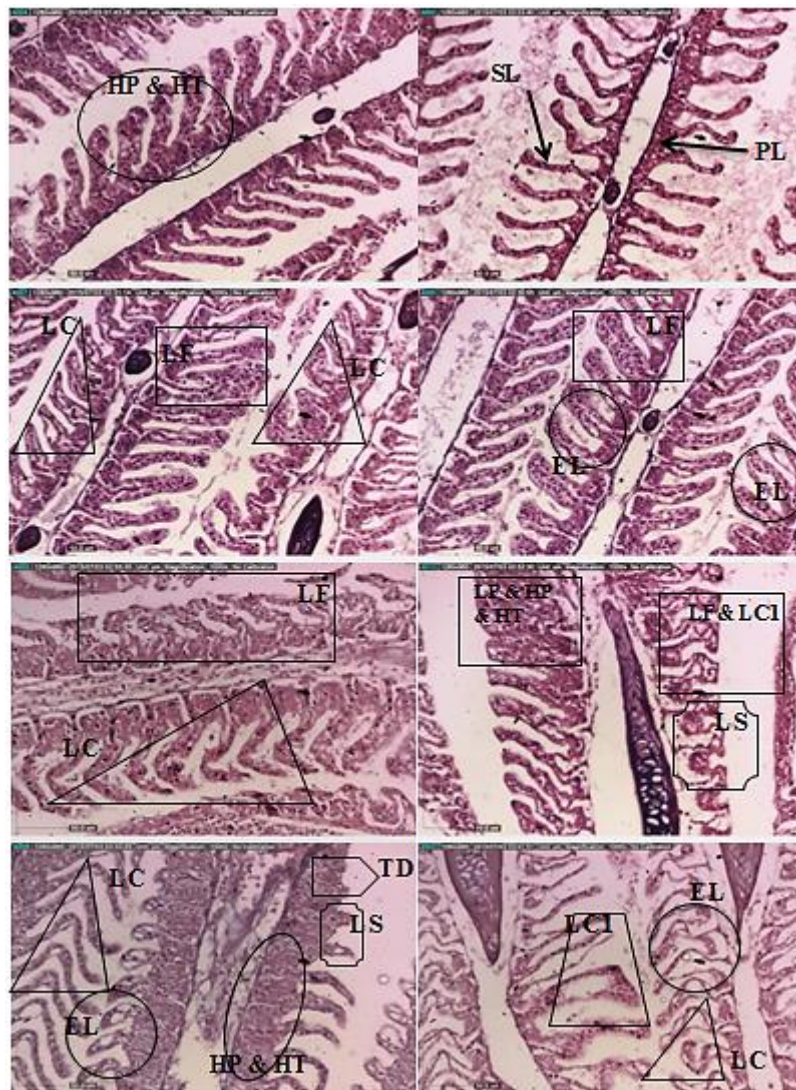
بالتری را به خود اختصاص می‌دهد، به طوری که در مرحله پنج بیشترین تغییرات و حتی تخریب خفیف آبشش روی داد (جدول ۱). جهت نشان دادن اختلاف معنی دار بین غلظت، زمان و اثر متقابل، داده‌ها به نرم افزار R منتقل شده و سپس از مدل خطی مبتنی بر رتبه بندی با استفاده از پکیج Rfit استفاده شد (Kloke and McKean, 2012).

### ۳. نتایج

اثرات آسیب‌شناسی نانو ذرات اکسید روی بر بافت آبشش ماهی قزل‌الای رنگین کمان در غلظت‌های مختلف بعد از چهارده روز مواجهه در مقایسه با گروه کنترل، در شکل ۱ نشان داده شده است. چشمگیرترین عوارض ایجاد شده بعد از چهارده روز مواجهه در غلظت‌های مختلف شامل هایپرپلازی و هایپرتروفی سلول‌های راسی لاملائی ثانویه، هایپرتروفی و هایپرپلازی سلول‌های موکوسی در لاملا اولیه، هایپرتروفی سلول‌های غضروفی، چماقی شدن لاملائی ثانویه، کوتاه شدگی لاملائی ثانویه، آنوریسم ضعیف، فیوزن، جداشدگی شدید اپیتلیال لاملائی ثانویه و در نهایت در بعضی موارد تخریب بسیار خفیف مشاهده گردید. تغییرات آسیب‌شناسی بافت آبشش در روزهای اول تا چهاردهم مواجهه مشهود بود به طوری که با شدت در معرض قرار گرفتن این تغییرات افزایش یافت.

در مطالعه حاضر بافت تیمار شاهد دارای حالت نرمال بوده و سلول‌های اپیتلیال، لاملا اولیه و ثانویه (شکل ۱-PL&SL) تغییرات چندانی از خود نشان ندادند. بیشترین تغییرات آبشش از روز اول تا روز

گرم و طولی  $1/34 \pm 9/43$  سانتی‌متر) از مرکز پرورشی واقع در هشتگرد جدید خریداری و سپس به کارگاه دانشکده منابع طبیعی دانشگاه تهران انتقال داده شد. ماهی‌ها جهت سازگاری در ۳ تانک ۲۰۰ لیتری به صورت تصادفی تقسیم و جهت سازگاری با آب و محیط به مدت یک هفته نگهداری شدند. در مرحله بعد از آداپتاسیون ماهی‌ها به صورت تصادفی به ۴ گروه (۳ گروه تیمار و یک گروه کنترل) در تانک‌های ۹۰ لیتری که هر یک از تانک‌ها حاوی ۱۳ قطعه ماهی بودند منتقل شدند. ماهیان مورد مطالعه به مدت ۱۴ روز در معرض غلظت‌های از پیش تعریف شده قرار گرفته و در روزهای اول، پنجم، نهم و چهاردهم نمونه‌برداری از بافت آبشش جهت مطالعه هیستوپاتولوژی انجام پذیرفت. نمونه بافت‌ها به مدت ۲۴ ساعت در میکروتیوبی که حاوی محلول بوئن (جهت تثبیت نمونه بافت‌ها، عدم تخریب شکل و ساختار کلی بافت) بوده قرار گرفت. سپس چندین مرحله با الکل اتانول ۷۰ درصد مورد شستشو قرار گرفتند. سپس با الکل ۹۵، ۱۰۰ و نهایتاً توسط الکل بوتانول آگیری و در محلول گزیلول به مدت ۳ ساعت جهت شفاف سازی قرار داده شدند و در مرحله بعد در قالب پارافین قرار گرفته، سپس با دستگاه میکروتوم برش‌های با ضخامت ۵-۶ میکرومتر تهیه شد و در نهایت بعد از ۴۸ ساعت نگهداری در آون با روش هماتوکسلین-آئوزین رنگ-آمیزی شدند. جهت تشخیص عوارض ناشی از نانو ذرات اکسید روی از میکروسکوپ نوری استفاده گردید (Martoja and Martoja-Pierson, 1967). در این مطالعه تغییرات بافت آبشش رتبه‌بندی شد و بر اساس شدت عارضه مشاهده شده به ۵ مرحله تقسیم گردید. به این ترتیب که افزایش شدت آسیب آبشش رتبه

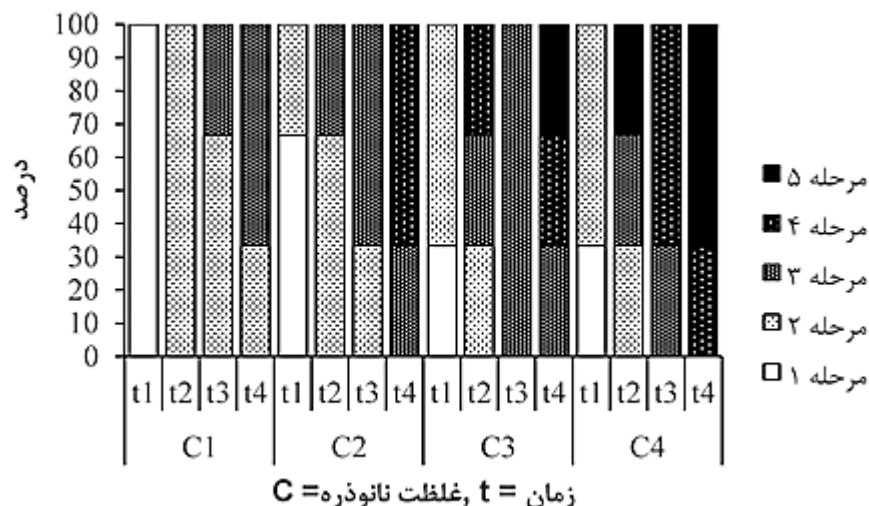


شکل ۱- تغییرات بافت آبشش ماهی قزل آلابی رنگین کمان در مواجهه با نانو ذرات اکسید روی (nZnO). **PL: Primary Lamella**، **HP&HT: hyperplasia and hypertrophy of the epithelial cells**، **SL: Secondary lamella**، **LC: lamellar curling**، **EL: Epithelial lifting**، **LC1: lamellar clubbing**، **LS: lamellar shortening**، **LF: Lamellar fusion**، **AN: anyurism** (آنوریسم) و **TD: Tissue damage** (تخریب بافت آبششی).

LC-۱) بود که شدت این تغییرات از روز اول مواجهه تا روز چهاردهم افزایش یافت. در بیشترین غلظت در نظرگرفته نانو ذره اکسید روی ۰/۰۷۵ پی پی ام خمیدگی لاملا ثانویه (شکل ۱-LC1)، چماخی شدن لاملا ثانویه (شکل ۱-LC)، جداشدگی یا اپیتلیال لیفتینگ (شکل ۱-EP) و در بعضی نقاط آنوریسم (شکل ۱-AN) و تخریب خفیف بافت آبششی (شکل ۱-TD) ظاهر شد. این علائم با افزایش مدت زمان در معرض افزایش پیدا کرد.

درصد تغییرات بافت آبشش در ماهیان در شکل ۲ نشان داده شده است. در غلظت‌های پایین و در مراحل اولیه آزمایش بیشتر ماهیان در مرحله اول

چهاردهم مواجهه با غلظت ۰/۰۲۵ پی پی ام هایپرپلازی و هایپرتروفی سلول‌های موکوسی و هایپرپلازی و هایپرتروفی لاملا ثانویه (HP & HT) و کوتاه شدگی خفیف لاملا ثانویه (شکل ۱-LS) بود که این تغییرات با افزایش بازه زمانی شدت بیشتری پیدا کرد. تغییرات آبشش ماهیان در معرض قرار گرفته با غلظت ۰/۰۵ میلی گرم در لیتر در روزهای پنجم و نهم با عوارض مشاهده شده در روز چهاردهم غلظت ۰/۰۲۵ میلی گرم در لیتر مشابهت داشت. از مهمترین تغییرات بافت آبشش در مواجهه با غلظت ۰/۰۵ پی پی ام خمیدگی لاملا (شکل ۱-LC1) و همجوشی لاملا ثانویه (شکل ۱-LF) و در نهایت چماخی شدن نسبتاً شدید (شکل



شکل ۲- درصد مراحل تخریب بافت مشاهده شده در ماهیان قزل الای رنگین کمان که در معرض نانوذره روی قرار گرفتند.

جدول ۲- نتایج آنالیز واریانس مدل خطی مبتنی بر رتبه در پکیج Rfit

	برآورد	انحراف معیار	T	P
عرض از مبدا	۱	۰/۴۹۸	۲/۰۰۱	۰/۰۵۱
غلظت	۰	۰/۱۷۸	۰/۰۰۱	۰/۹۹۹
روز	۰/۳۳۴	۰/۱۷۸	۱/۸۷۸	۰/۰۶۷
روز × غلظت	۰/۱۶۷	۰/۰۶۵	۲/۵۶۸	۰/۰۱۴

ایجاد تغییرات بافتی در بافت‌های مختلف آن‌ها می‌شود. بنابراین تغییرات هیستوپاتولوژیکی می‌توانند به عنوان شاخص‌هایی از اثرات آلاینده‌های مختلف بر موجودات و از جمله ماهیان در شرایط آزمایشگاهی مورد استفاده قرار گیرد و از آنها جهت ارزیابی وضعیت سلامت ماهیان استفاده گردد. بررسی آبشش‌ها به عنوان یکی از اندام‌های مهمی که در معرض مداوم با محیط خارجی بوده و پس از قرار گرفتن در معرض آنها تحریک شده و عکس العمل دفاعی از خود نشان می‌دهد حائز اهمیت است به گونه‌ای که تخریب ساختار آبششی می‌تواند پاسخی عمومی به استرس ایجاد شده توسط سموم باشد بنابراین آبشش‌ها به عنوان یک نشانگر مناسب برای بیان کیفیت آب و به عنوان یک شاخص مناسب در تحقیقاتی که در زمینه تاثیرگذاری محیط زیست بر جانداران صورت می‌گیرد حائز اهمیت هستند. چرا که آسیب‌های وارده به آبشش می‌تواند منجر به تغییرات در عملکرد و وظایف آن شود و در فرایندهای اساسی مانند تنظیم اسمزی، تعادل اسید و باز، دفع مواد نیتروژنی و دفاع آنتی اکسیدانی آبشش مداخله کند (Pandey et al., 2008).

تغییرات بافتی بوده و با افزایش غلظت نانوذره و افزایش زمان در معرض‌گیری رتبه تخریب بافت افزایش پیدا نمود. جهت نشان دادن اختلاف معنی‌دار و رابطه متقابل بین زمان و غلظت از مدل خطی مبتنی بر رتبه دهی در پکیج Rfit استفاده گردید. نتایج آنالیز واریانس رتبه بندی شده نشان داد که اثر متقابل غلظت نانو ذره زمان در معرض قرار گیری معنی‌دار بود. این به‌گونه‌ای است که هر چه هردو فاکتور افزایش یابد شدت آسیب بر بافت آبشش بیشتر خواهد شد.

#### ۴. بحث و نتیجه‌گیری

با توجه به سرعت رشد نانو ذرات و انتقال آن‌ها به محیط زیست و عدم اطلاعات کافی در زمینه تاثیرات زیست محیطی نانو مواد به خصوص اثرات آنها بر موجودات آبی، بررسی سرنوشت این نانو ذرات در اکوسیستم‌های آبی و همچنین تاثیرات ناشی از تماس مواد مذکور با ارگانیسم‌های آبی به‌ویژه ماهی‌ها، در ارزیابی سلامت محیط‌های آبی و موجودات زنده این اکوسیستم‌ها امری مهم تلقی می‌گردد. قرار گرفتن موجودات آبی در معرض آلاینده‌های مختلف موجب

ترین عوارض در این مطالعات بودند (AshaRani *et al.*, 2008; Bhavan and Geraldine, 2000; Boran *et al.*, 2010; Lee *et al.*, 2012; Monfared and Soltani, 2013) که عوارض مشاهده شده با در نظر گرفتن زمان و غلظت بر روی ماهی مذکور، با این مطالعه مطابقت داشت.

در مطالعه حاضر معمول ترین عارضه تغییرات هایپر تروفی و هایپر پلازی در لاملاها بود. هایپر تروفی از جمله تغییرات موقت و قابل برگشت بافت هاست که تحت تاثیر هر عامل خارجی می تواند ایجاد گردد. هایپر پلازی اغلب پاسخی اولیه به تحریک غیر طبیعی در روند تکثیر سلولی است و در آن شکل میکروسکوپی سلول طبیعی بوده اما میزان تکثیر بیشتر از حد نیاز است. نتایج حاصل از تغییرات در آبشش گروه شاهد، از زمان شروع دوره در معرض تا پایان مواجهه با نانو ذرات بسیار محسوس بوده و فقط در بعضی مقاطع هایپر پلازی و هایپر تروفی با افزایش زمان در معرض اتفاق افتاد. در غلظت ۲۵ هزارم پی پی ام مهمترین عارضه هایپر پلازی در سلول های لاملائی ثانویه مشاهده شد که با ثابت نگه داشتن غلظت در ۰/۰۲۵ میلی گرم در لیتر و افزایش مدت زمان مواجهه در بازه های زمانی مختلف اثراتی از قبیل جداسدگی خفیف لایه پوششی در لاملائی ثانویه که این عارضه نیز می تواند به علت یک واکنش دفاعی در برابر ترکیبات سمی و فلزات سنگین باشد، مشاهده شد این حالت در برخی نقاط آن قدر شدید بوده که منجر به ایجاد همجوشی بین لاملا شده است. ایجاد همجوشی بین دو لاملا نیز با مطالعات Salarijoo و همکاران (۱۳۹۱) در مورد اثرات نانو ذرات نقره همخوانی داشت. در بیشتر مطالعات که آبشش با سموم مواجهه یافته است هایپر پلازی یک عارضه رایج گزارش شده که مرحله بعدی آن اتصال تیغه های ثانویه مجاور به هم می باشد. طبق گزارشات Martinez و Camargo (۲۰۰۷) آسیب های آبشش به دو گروه تقسیم می شوند که شامل اثرات مستقیم محرکها (آلاینده ها یا تغییرات محیطی) و واکنش های دفاعی فیزیولوژیکی ماهی در برابر عوامل استرس زا است (Camargo and Martinez, 2007). در این تیمار با افزایش زمان در معرض علاوه بر مشاهده عارضه های نظیر خمیدگی لاملائی ثانویه، همجوشی دو لاملا، جداسدگی اپیتلیوم

نتایج حاصل از این تحقیق نشان از تغییرات بارز در آبشش ماهی قزل آلابی رنگین کمان در مواجهه با نانو ذرات اکسید روی بود. در این مطالعه در تیمارهای مختلف عوارضی نظیر هایپر پلازی و هایپر تروفی سلول های راسی لاملائی ثانویه، هایپر تروفی و هایپر پلازی سلول های موکوسی در لاملا اولیه، هایپر تروفی سلول های غضروفی، چماقی شدن لاملائی ثانویه، کوتاه شدگی لاملائی ثانویه، آنوریسم ضعیف، فیوژن خفیف، جداسدگی شدید اپیتلیال لاملائی ثانویه و در نهایت در بعضی موارد تخریب بافت به صورت خفیف مشاهده گردید که با عوارضی که در مطالعه محققین دیگر که بر روی گونه های آبی انجام شد مطابقت داشت (Salarijoo *et al.*, 2012; Amiri and Jaffarian, 2012; Hao, 2013; Al-taee and Al-hamdani, 2013; Jiraungkoorskul *et al.*, 2013; Subashkumar and Selvanayagam, 2014). مطالعات هیستوپاتولوژیکی انجام شده از نانو ذرات اکسید روی بر روی ماهیان بسیار اندک بوده و فقط چند گزارش تاکنون از آن به چاپ رسیده است. در مطالعه ای که توسط Subashkumar و Selvanayagam (۲۰۱۴) با عنوان اثر نانو ذره اکسید روی بر روی بافت آبشش ماهی *Cyprinus carpio* انجام شد عوارضی نظیر اتساع تیغه ها، خمیدگی اپیتلیال، پوسته پوسته شدن و نکروز، تغییر و از دست دادن تیغه های ثانویه در غلظت های پایین (۵ درصد از LC<sub>50</sub>)، تورم و احتقان خونی حاد در ۱۰ درصد LC<sub>50</sub> و در ۲۰ درصد LC<sub>50</sub>، هایپر پلازی سلول های اپیتلیال، همجوشی لاملا، آنوریسم، بهم ریختگی لاملا و پیچش یا حلقه حلقه (حالت فر شدن) مشاهده گردید (Subashkumar and Selvanayagam, 2014). آن ها اثبات کردند که تغییرات آسیب شناسی در سطوح سلول های آبشش کیپور معمولی، با مدت زمان قرار گرفتن در معرض nZnO و غلظت آن ارتباط مستقیم دارد و تغییرات آسیب شناسی بافت آبشش را می توان به عنوان یک نشانگر زیستی برای سمیت nZnO در نظر گرفت. مطالعه سایر محققین نشان از تاثیر نانو ذرات مختلف بر بافت آبشش ماهی قزل آلابی رنگین کمان بود. هایپر پلازی و هایپر تروفی اپی تلیوم لاملا ثانویه و سلول های موکوسی، افزایش قطر لاملا، افزایش ترشح موکوس، خمیدگی لاملا ثانویه، نکروز از شایع

لاملای ثانویه، چماقی شدن و جداشدگی اپیتلیوم را در آبشش ماهی قزل آلاهی رنگین کمان مشاهده کردند. آنوریسم نیز نوعی دیگر از عارضه‌هاست که به علت اتساع موضعی رگ‌های خونی رخ می‌دهد. در این حالت قسمتی از دیواره یک رگ خونی به شکل بالون مانند پر از خون می‌شود. Jiraungkoorskul و همکاران (۲۰۰۲) گزارش کردند که عامل اصلی در آنوریسم بافت آبشش ماهیان به علت تخریب سلولهای پیلار و پیلاستر می‌باشد که در حات نرمال عامل اتصال قسمت پشتی لاملای ثانویه به قسمت ابتدای آن است که نتیجه این تخریب، شارش جریان خون از مویرگ‌ها و ایجاد حوضچه‌های خونی است (Jiraungkoorskul et al., 2002). بر اساس مطالعات انجام شده این نوع عارضه‌ها معمولاً در غلظت‌های بالا و مدت زمان‌های طولانی مواجه با سموم ایجاد می‌گردد. در این پژوهش تغییرات در غلظت ۷۵ هزارم میلی‌گرم بر لیتر اکسید نانوذرات روی کمی متفاوت بود به نوعی که در این تیمار مجموعه‌ای از همه عوارض بافتی قابل رویت بود. به صورتی که عارضه‌های هایپرپلازی، آنوریسم، جداشدگی اپیتلیوم، خمیدگی لاملای ثانویه و همجوشی دو لاملا مشاهده شد که ضعف و قوت این عوارض با افزایش زمان متفاوت بود. مطالعات نشان داده است که کوتاه شدگی لاملای ثانویه، هایپرپلازی راسی، جداشدگی اپیتلیوم و همجوشی لاملای ثانویه موجب بروز مشکلات تنفسی برای ماهیان می‌شود و در درجات شدیدتر می‌تواند موجب جلوگیری از تبدلات گازی و حتی مرگ شود. Subashkumar و Selvanayagam (۲۰۱۴) به مدت ۲۱ روز در مواجه با نانو ذرات اکسید روی بر روی بچه کپور ماهیان دریافتند که جداشدگی اپیتلیوم آبششی علاوه بر مشاهده سایر عوارض بیشتر مشهود بود. بنابراین نتایج آن تحقیق با تحقیق حاضر تا حدودی مطابقت داشت. به طور کلی جداشدگی اپیتلیوم آبششی یکی از مهمترین عارضه‌های ایجاد شده در بین غلظت‌ها و مدت زمان‌های مختلف آلاینده نانوذرات اکسید روی بود که در مطالعه حاضر به وضوح مشاهده گردید. در تحقیقی که (Hao, 2013) انجام دادند به مدت ۳۰ روز بچه ماهیان کپور معمولی در معرض غلظت ۵۰ میلی‌گرم بر لیتر نانو ذرات اکسید روی قرار گرفتند. این تحقیق به منظور بررسی میزان تجمع زیستی و

لاملای ثانویه بصورت خفیف و نیز کوتاه شدگی لاملا مشاهده گردید. این تغییرات بیانگر وجود یک وابستگی میان غلظت آلاینده و مدت زمان تماس با آن است. Amiri و همکاران (۲۰۱۲) عنوان کردند که همجوشی لاملای ثانویه به علت هایپرپلازی شدید در لاملاها رخ می‌دهند که این عارضه خود می‌تواند منجر به کاهش سطوح تنفسی و تبادل مواد زائد نیتروژنی با محیط شود و لذا تنظیم اسمزی را هم برهم بزند (Amiri and Jaferian, 2012). در مطالعه دیگری که Al-Taeه و Al-hamdani (۲۰۱۳) نیز انجام دادند ماهیان کپور معمولی به مدت ۲۴ ساعت در معرض غلظت‌های ۱۰ تا ۵۰ میلی‌گرم بر لیتر نانوذرات اکسید روی قرار گرفتند که مهمترین عارضه‌ها در بافت آبشش به صورت هایپرتروفی سلول‌های پیلار و جداشدگی اپیتلیوم لاملای ثانویه با افزایش غلظت مشاهده گردید آن‌ها اظهار داشتند که جداشدگی اپیتلیوم لاملای ثانویه نوع دیگری از عارضه‌های مهلک برای آبشش ماهیان است که خود می‌تواند زمینه ساز بروز مراحل بعدی آسیب یعنی نکروز باشد (Al-Taeه and AL-Hamdani, 2013). این عارضه خود ناشی از پاسخ سیستم ایمنی است که سعی در جداسازی عامل مخرب از سطوح اپیتلیالی لاملای ثانویه دارد. در واقع از نظر مکانیسمی این عارضه به صورت جداشدن سلول‌های سنگفرشی از بافت نگه دارنده‌اش مشاهده می‌شود و خود نیز به علت برون رفت حجم زیادی از مایع به داخل بافت آبششی است.

در پژوهش حاضر هم زمان با افزایش غلظت و زمان در معرض قرار گیری علاوه بر مشاهده آسیب‌های مذکور به صورت خفیف در غلظت‌های پایین، عوارضی نظیر چماقی شدن لاملای ثانویه، آنوریسم، کوتاه شدگی لاملا ثانویه مشاهده گردید. چماقی شدن اصطلاحاً به حالت چماقی شکل لاملای ثانویه گفته می‌شود که خود ناشی از هایپرپلازی رأسی در فیلامنت هاست که به فیلامنت‌ها حالت چماقی شکل می‌دهد. روی از جمله فلزات سمی برای آبزیان است که اثرات به مراتب شدیدی بر آبشش ماهیان دارد چه بسا شکل نانو این فلزات بدلیل نسبت سطح به حجم آن‌ها می‌تواند اثرات بیشتر بر جای بگذارد. در تحقیقی که Salarijoo و همکاران (۱۳۹۱) با استفاده از نانوذرات نقره انجام دادند تغییرات زیادی از جمله خمیدگی

سایر تحقیقات مبتنی بر در نظر گرفتن غلظت و زمان در معرض با سم و آسیب‌های مشاهده شده، مطابقت داشت (Velmurugan *et al.*, 2009, Cengiz and Unlu, 2006; Sharifpour *et al.*, 2015).

نتایج این مطالعه نشان داد که این نانو ذرات در غلظت و بازه‌های زمانی مختلف می‌تواند تغییرات شدیدی در بافت آبشش ایجاد کند. گذر زمان در معرض قرارگیری با در نظر گرفتن افزایش غلظت می‌تواند این آسیب را شدت ببخشد. از طرفی چون ماهی قزل آلابی رنگین‌کمان در بین ماهیان از حساسیت بیشتری در مواجهه با آلاینده‌ها برخوردار است و در غلظت بسیار کم هم می‌تواند این حساسیت را از خود بروز دهد، بنابراین می‌تواند به‌عنوان یک شاخص زیستی مناسب جهت مواجهه با آلودگی‌ها معرفی گردد. نگرش مثبت جهت استفاده از نانو ذرات سبب شده که سیل عظیمی از این نانو مواد در مجامع مختلف استفاده شود بنابر این جدا از اثرات مثبت آن‌ها باید تجدید نظری در استفاده آن‌ها انجام شود زیرا در صورت افزایش غلظت آن‌ها در آب‌ها به مرور زمان شاهد خسارات جبران ناپذیری خواهیم بود که به خاطر خواص ویژه نانو ذرات به هیچ صورت قابل بازگشت نخواهد بود.

آسیب‌های بافتی انجام شد که مشخص گردید بیشترین میزان تجمع بافتی و آسیب‌های بافتی در بافت‌های آبشش و کبد وجود دارد. آن‌ها اذعان داشتند عمده‌ترین تغییراتی که نانو ذرات اکسید روی در بافت‌ها ایجاد می‌کنند از طریق پاسخ‌های استرس اکسیداتیو در سلول‌ها است.

Cerqueira و Fernandez (۲۰۰۲) آسیب‌های پاتولوژیک بافت آبششی را براساس میزان احتمال بازگشت آن‌ها به سه گروه تقسیم بندی کرده‌اند (Cerqueira and Fernandes, 2002). گروه اول تغییراتی هستند که به بافت آبشش آسیب نمی‌زنند ولی ساختار طبیعی آبشش نمی‌تواند خودش را اصلاح کند مانند هایپرتروفی، جداشدگی اپیتلیال، هایپرپلازی سلول‌ها، تغییرات موکوس. گروه دوم تغییرات شدیدتری هستند که عملکرد بافت را نیز تحت تأثیر قرار داده و تغییر می‌دهد مانند آنوریکسم و تخریب اپیتلیوم لاملا و گروه سوم تغییراتی هستند که از ترمیم ساختار آبشش جلوگیری می‌کنند. در مطالعه حاضر و در مدت زمان‌های ابتدایی‌تر مواجهه و همچنین غلظت‌های پایین‌تر آلاینده، آسیب‌های گروه اول دیده شدند اما با افزایش زمان مواجهه و غلظت آلاینده آسیب‌های شدیدتر گروه ۲ و ۳ نیز مشاهده گردید که با مطالعه

## References

- Al-tae, S., Al-hamedani, A., 2013. Pathological study of Lethal Concentration of N-ZnO in Common Carp *Cyprinus Carpio* L. *Basrah Journal of Veterinary Research*, 12, 200-207.
- Amiri, A.H., Jaffarian, S., 2012. Post-chemotherapy arthralgia and arthritis in lung cancer. *South Asian Journal of Cancer*, 1, 72.
- Asharani, P., Lowkanmun, G., Hande, M.P., Valiyaveetil, S., 2008. Cytotoxicity and genotoxicity of silver nanoparticles in human cells. *ACS Nano* 3, 279-290.
- Bai, W., Zhang, Z., Tian, W., He, X., Ma, Y., Zhao, Y., Chaei, Z., 2010. Toxicity of zinc oxide nanoparticles to zebrafish embryo: a physicochemical study of toxicity mechanism. *Journal of Nanoparticle Research* 12, 1645-1654.
- Bhavan, P.S., Geraldine, P., 2000. Histopathology of the hepatopancreas and gills of the prawn *Macrobrachium malcolmsonii* exposed to endosulfan. *Aquatic Toxicology* 50, 331-339.
- Boran, G., Mulvaney, S., Regenstein, J., 2010. Rheological properties of gelatin from silver carp skin compared to commercially available gelatins from different sources. *Journal of Food Science* 75, E565-E571.
- Camargo, M.M., Marinez, C.B., 2007. Histopathology of gills, kidney and liver of a Neotropical fish caged in an urban stream. *Neotropical Ichthyology* 5, 327-336.
- Cengiz, E.I., Unlu, E., 2006. Sublethal effects of commercial deltamethrin on the structure of the gill, liver and gut tissues of mosquitofish, *Gambusia affinis*: a microscopic study. *Environmental Toxicology and Pharmacology* 21, 246-253.
- Cerqueira, C.C., Fernandes, M.N., 2002. Gill tissue recovery after copper exposure and blood parameter responses in the tropical fish *Prochilodus scrofa*. *Ecotoxicology and Environmental Safety* 52, 83-91.



- Dowling, A.P., 2004. Development of nanotechnologies. *Materials Today* 7, 30-35.
- Hao, L., Chen, L., 2012. Oxidative stress responses in different organs of carp (*Cyprinus carpio*) with exposure to ZnO nanoparticles. *Ecotoxicology and Environmental Safety* 80, 103-110.
- Jiraungkoorskul, W., Upatham, E.S., Kruatrachue, M., Sahaphong, S., Vichasri-grams, S., Pokethitiyook, P., 2002. Histopathological effects of Roundup, a glyphosate herbicide, on Nile tilapia (*Oreochromis niloticus*). *Science Asia* 28, 127.
- Kloke, J.D., Mckean, J.W., 2012. Rfit: Rank-based estimation for linear models. *The R Journal* 4, 57-64.
- Lee, B., Duong, C. N., Cho, J., Lee, J., Kim, K., Seo, Y., Kim, P., Choi, K., Yoon, J., 2012. Toxicity of citrate-capped silver nanoparticles in common carp (*Cyprinus carpio*). *BioMed Research International*, 2012.
- Lee, J.-H., Huh, Y.-M., Jun, Y.-W., Seo, J.-W., Jang, J.-T., Song, H.-T., Kim, S., Cho, E.-J., Yoon, H.-G., Suh, J.-S., 2007. Artificially engineered magnetic nanoparticles for ultra-sensitive molecular imaging. *Nature Medicine*, 13, 95-99.
- Martoja, R., Martoja-pierson, M., 1967. Initiation aux techniques de l'histologie animale.
- Monfared, A., Land Soltani, S., 2013. Effects of silver nanoparticles administration on the liver of rainbow trout (*Oncorhynchus mykiss*): histological and biochemical studies. *European Journal of Experimental Biology* 3, 285-289.
- Pandey, S., Parvez, S., Ansari, R.A., Ali, M., Kaur, M., Hayat F., Ahmad, F., Raisuddin, S., 2008. Effects of exposure to multiple trace metals on biochemical, histological and ultrastructural features of gills of a freshwater fish, *Channa punctata* Bloch. *Chemico-Biological Interactions* 174, 183-192.
- Salarijoo, H., Kalbasi, M.R., Abdollahzadeh, A., 2012. Effects of colloidal silver nanoparticles on bacterial flora of the rainbow trout skin (*Oncorhynchus mykiss*). *Oceanography*, 3<sup>rd</sup> year, no 11. (In Persian)
- Sharifpour, E., Abtahi, B., Heidari Jmae Bozorgi, F., Siefabadi, J., Taghizadeh Rahmat Abadi, Z., 2015. Pathology of effects of soluble phase of crude oil on the gill tissue of the Caspian Mahisefid (*Rutilus frisii kutu*) in laboratory condition. *The Scientific Journal of Iranian Fisheries* 20(1), 89-100. (In Persian)
- Shaw, B.J., Handy, R.D., 2011. Physiological effects of nanoparticles on fish: a comparison of nanometals versus metal ions. *Environment International* 37, 1083-1097.
- Subashkumar, S., Selvanayagam, M., 2014. First report on: Acute toxicity and gill histopathology of fresh water fish *Cyprinus carpio* exposed to Zinc oxide (ZnO) nanoparticles. *International Journal of Scientific and Research Publications (IJSRP)*, 4, 3.
- Vanderroot, R., Beyer, J., Vermeulen, N.P., 2003. Fish bioaccumulation and biomarkers in environmental risk assessment: a review. *Environmental Toxicology and Pharmacology* 13, 57-149.
- Velmurugan, B., Selvanayagam, M., Cengiz, E.I., Unlu, E., 2009. Histopathological changes in the gill and liver tissues of freshwater fish, *Cirrhinus mrigala* exposed to dichlorvos. *Brazilian Archives of Biology and Technology* 52, 1291-1296.

